КОНТРОЛЬНО-ИЗМЕРИТЕЛЬНЫЕ СРЕДСТВА

Вопросы программы для рубежного контроля-1

Название дисциплины: «Гериатрия в практике ВОП»

Код дисциплины ZhTDPG 6308

Название и шифр ОП: «Общая врачебная практика» 6В10112

Объем учебных часов/ кредитов: 120 час/4 кред

Курс: 6

Семестр изучения: 11,12

Шымкент 2025 уч.г.

Составитель: асс Жиен А.К.

Зав кафедрой, д.м.н., профессор

Досыбаева Г.Н.

Протокол № 1 от «24» 08 2025г

<question> Мужчина 65 лет, жалобы на кашель в течение дня с мокротой, одышку, возникающую при быстрой ходьбе, небольшом подъеме. В анамнезе - курит в течение 25 лет по 1 пачке (20 сигарет) в день. Отмечает усиление одышки при простудных заболеваниях в течение последних 5 лет. Какова степень выраженности одышки по шкале Medical Research Council Dyspnea Scale (MRS)?

<question> Мужчина 64 лет, жалобы на кашель в течение дня, по утрам - с мокротой, одышку, возникающую при ходьбе на 100 м, приходится останавливаться. В анамнезе - курит в течение 25 лет по 1 пачке (20 сигарет) в день. Какова степень выраженности одышки по шкале Medical Research Council Dyspnea Scale (MRS)?

<question> Мужчина 65 лет вызвал врача на дом с жалобами на повышение температуры, головную боль, сухой кашель. Объективно: температура 39,2^{0}С, сосуды склер инъецированы, в зеве слизистая ярко гиперемирована, в легких жесткое дыхание, хрипов нет. Тоны сердца приглушены, ЧСС- 124 уд/мин, АД-110/70 мм.рт.ст., ЧДД – 18. В ОАК: эр.-3,4х1012 /л, гем. - 135 г/л, Л. -4,2х109 /л, э. – 5%, п\я – 7%, с\я – 63%, м – 5%, л – 20%, СОЭ - 18мм/ч. В городе объявлена эпидемия гриппа. Ваша тактика.

<question> Мужчина 68 лет, обратился к врачу с жалобами на кашель с выделением слизистой мокроты, чаще по утрам. Кашель беспокоит в течение 25 лет. Вредные привычки - курит с 25 лет по 1 пачке в день. Ежегодно вакцинируется противогриппозной вакциной, обострений не отмечает. Постбронходилатационный тест: ОФВ1<30% от прогнозируемого. Оценка САТ=18 баллов. По шкале mMRC 4. К какой категории групп GOLD (2019 Global Initiative for Chronic Obstructive Lung Disease) относится пациент?

<question> Мужчина 64 лет, обратился к врачу с жалобами на кашель с выделением гнойно-слизистой мокроты, чаще по утрам. Кашель беспокоит в течение 15 лет. Вредные привычки - курит с 20 лет по 1 пачке в день. Отмечает обострения заболевания около 3 раз в год. Постбронходилатационный тест: ОФВ1<30% от прогнозируемого. Оценка САТ=18 баллов. По шкале mMRC 4. К какой категории групп GOLD (2019 Global Initiative for Chronic Obstructive Lung Disease) относится пациент?

<question> Женщина 69 лет. После посещения поликлиники через несколько часов появилось недомогание, лихорадка, заложенность носа, слезотечение, кашель, боль во всем теле. Больная состоит на учете во поводу ХОБЛ. Какой препарат необходимо ей назначить, чтобы предупредить развитие осложнений начинающегося заболевания?

<question> 80-летний мужчина из дома престарелых с жалобами на усиливающийся кашель, лихорадки и одышки в течение 2 дней. В анамнезе – СД 2 типа, АГ, деменция. Принимает инсулин, эналаприл, донепезил. Т тела 38,1^{O}С, PS 112 в мин, ЧДД 35 в мин. АД 78/60 мм рт ст. Пульсоксиметрия 77%. На рентгене – инфильтраты верхней и средней доли правого легкого.
Что из перечисленного вероятнее всего будет обнаружено при исследовании мокроты пациента?

<question> Женщина 62 лет, обратилась с жалобами на лихорадку до 38,5°С, кашель со скудной слизисто-гнойной мокротой, небольшую одышку. Больная около 10 дней, заболевание началось остро с лихорадки, боли в горле и сухого кашля, три дня назад состояние ухудшилось, появилась одышка. Объективно: АД 110/70 мм рт.ст, ЧСС 95 в мин, ЧДД - 18 в мин, в нижних

отделах правого легкого выслушивается крепитация на фоне немного ослабленного дыхания, в средних и верхних отделах - бронхиальное дыхание. Пульсоксиметрия - 95%. В ОАК - Л 11х109/л, Эр - 3,2х09/л, Нв - 123 г/л, СОЭ - 24 мм рт.ст. Р-графия легких - инфильтративная тень средней интенсивности в нижней доле правого легкого. Ваша тактика.

<question> Женщину 67 лет в течение 2 недель беспокоит кашель со скудной слизисто-гнойной мокротой и приступообразный сухой кашель по ночам, повышение температуры тела до 38°С. При осмотре: ЧДД - 22 в мин, в легких дыхание жесткое, рассеянные сухие хрипы. Рентгенологически определяется усиление легочного рисунка. Какая тактика наиболее целесообразна?

<question> 72 летняя женщина обратилась по поводу лихорадки, миалгии, кашля в течение 3 дней. Живет во времянке, у соседей были похожие симптомы. В анамнезе – АГ, принимает лизиноприл. Температура тела 38,9^{o}С, пульс 105/мин, ЧДД 22/мин, АД 110/60 мм рт ст., SaO2 89%. В крови – лейкоцитов 10 500/мм3, креатинин – 0,9 мг/дл, прокальцитонин 0,05 мкг/л (норма<0,06). На R легких – двустороннее потемнение в нижних долях. Начато лечение цефтриаксоном и азитромицином. Через два дня - температура тела 37,6^{o}С, прокальцитонин 0,04 мкг/л, SaO2 96%. Что является подходящим шагом в управлении заболеванием?

<question> Женщина 65 лет. При прохождении скрининга было выявлено: ИМТ 26, АД 120/80 мм рт.ст., ЧСС - 75 в мин, уровень глюкозы - 5.4 ммоль/л, холестерин - 4.7 ммоль/л. ЭКГ - нормальное положение ЭОС, ритм синусовый, неполная блокада правой ножки пучка Гиса. Гинекологический осмотр патологии не выявил. PAP-тест - "цитограмма без особенностей". Маммография - без особенностей. К какой группе диспансерного наблюдения ее следует отнести?

<question> Мужчина 65 лет доставлен в стационар с жалобами на одышку при физической нагрузке (ходьба на 15 м), ортопноэ и периферические отеки. При обследовании: АД 90/60 мм. рт.ст., пульс ритмичный, 100 в минуту, набухание шейных вен при центральном венозном давлении 12 см вод.ст., систолический шум, который проводится на сосуды шеи, заметная задержка пульсации сонных артерий и отеки на ногах. Что не является правильным суждением относительно данного пациента?

<question> У женщины 72 лет, страдающей застойной сердечной недостаточностью, развилась пневмония и возник значительный плевральный выпот. Произведена плевральная пункция для определения природы плеврального выпота (следствие застойной сердечной недостаточности или пневмонии?). Какие данные будут указывать на то, что плевральный выпот является следствием застойной сердечной недостаточности?

<question> Мужчина 72 лет, выкуривающий 30 сигарет в день в течение 30 лет, обратился к врачу по поводу кровохарканья. Больной жалуется на кашель с выделением 5-10 мл мокроты каждое утро. Физикальное и рентгенологическое обследование не выявило патологии. Наиболее вероятная причина кровохарканья у больного:

<question>У 80-летней женщины с сердечной недостаточностью развились приступы стенокардии. Она принимает фуросемид, дигоксин, кардикет, дополнительно нитроглицерин и препараты калия. Через короткое время у больной появились периодические пульсирующие головные боли в лобной части. Что в первую очередь необходимо предпринять врачу?

<question> Пациент 65 лет поступает по скорой помощи с жалобами на сильные головные боли. АД 240/140 мм рт.ст. Исследование сосудов глазного дна: отек дисков зрительного нерва, в анализе мочи: микрогематурия. АД и раньше было высоким. Гипертонический криз скорее всего вызван:

<question>Больной Д. 67 лет обратился к врачу с болями в грудной клетке длительностью 5-10 минут, возникающие эпизодически, не иррадируют. В семье несколько человек умерли внезапно от заболевании сердца. При осмотре определяется усиление верхушечного толчка, выслушивается систолический шум вдоль левого края грудины, лучше в положении стоя. На ЭКГ неспецифические изменения ST и T. Каков ваш диагноз?

<question> Больной 60 лет обратился для обычного медицинского осмотра. Жалоб нет. При осмотре: АД 160/100, пульс 72 в минуту, ритмичный, температура нормальная. Исследование сосудов глазного дна выявляет сужение артериол и извитость сосудистого рисунка. Грудная клетка без особенностей. Усиление верхушечного толчка. Выслушивается Т4. остальные физикальные признаки без особенностей. На ЭКГ гипертрофия левого желудочка. В анализах электролитов, АМК и креатинина нет изменений. Какое из перечисленных заключений верно?

<question> В терапевтическое отделение поступил больной 80 лет с жалобами на повышение температуры тела до 39,3ºС, головные боли и слабость. Заболел остро, за день до поступления сильно закашлялся после поперхивания пищей. Консультирован лор врачом: патологии не обнаружено. На рентгенограмме органов грудной клетки: инфильтрация в нижней доле правого легкого. Какая разновидность пневмонии у больного?

<question> Геронтология – это

<question> Гериатрия - это

<question> Возрастные рентгенологические изменения – это: a) повышение прозрачности легочной ткани, в) усиление бронхолегочного рисунка, c) нодулярная диссеминация, d) уменьшение подвижности диафрагмы, e) ретикулярная диссеминация

<question> Дыхание при эмфиземе легких:

<question> На приеме у ВОП пациент 75 лет с жалобами на то, что в последнее время стал быстрее уставать при обычной ходьбе, появилась одышка и сердцебиение при небольшой физической нагрузке. Также, жалуется на слабость и периодические отеки голеней к вечеру. Объективно: кожные покровы и видимые слизистые бледные. АД – 135/70 мм.рт.ст., пульс – 68 в минуту. На ЭхоКГ отмечаются умеренная дилатация левого желудочка, снижение фракции выброса до 45%, утолщение стенок и очаги фиброза миокарда. Какие возрастные морфологические изменения миокарда могли привести к развитию данной симптоматики?

<question> 65-летний мужчина с жалобами на усиливающуюся одышку, кашель с отделением небольшого количества белой мокроты. Кашель беспокоит в течение длительного времени. Одышка присоединилась в течение последних 5-6 лет. В анамнезе курение более 40 лет. Аускультативно –в легких с обеих сторон сухие разнотембровые хрипы. На спирографии: ОФВ1- 56%, постбронходилятационный тест: ОФВ1/ФЖЕЛ - 62%. Какое из следующих вмешательств, скорее всего, замедлит снижение ОФВ1 у этого пациента?

<question> Мужчина 65 лет обратился к ВОП с жалобами на лихорадку (температуры тела 38,6^{0}С), кашель с выделением большого количества гнойной мокроты (до 2/3 стакана в сутки), временами с прожилками крови, одышку при нагрузке, выраженную утомляемость. В детстве частые бронхиты. На КТ органов грудной клетки на поперечных срезах определяется симптом «перстня», на продольных срезах симптом «трамвайного пути». При проведении бронхоскопии выявлялись опалесцирующие пузырьки воздуха в окружности заполненного гноем устья бронхов. Общий анализ мокроты: цвет желтый, характер гнойный, лейкоциты в большом количестве. Поставьте диагноз:

<question> Пациент К., 65 лет состоит на Д учёте по поводу хронического обструктивного бронхита более 10 лет. В течение последних 3-х лет регистрируются подъёмы АД до 170/90 мм рт. ст. Какая группа препаратов противопоказана для коррекции артериального давления этому больному?

<question> У пациента 75 лет, перенесшего инфаркт миокарда несколько месяцев назад, появилась одышка, отеки голеней и стоп, слабость. В легких выслушиваются влажные хрипы в нижних отделах. В анализе крови – Hb-155 г/л. На ЭКГ – синусовая тахикардия и очаговые изменения в области передней стенки и перегородки. В данному случае у пациента:

<question> Больной 56 лет, страдающий ХОБЛ в течение многих лет, жалуется на повышение температуры тела, кашель с отделением слизисто-гнойной мокроты, одышку, слабость, потливость появившиеся после переохлаждения. Рентгенологически выявлена инфильтрация легочной ткани справа в нижней доле. Назначено лечение цефазолин, линкомицином. В мокроте на 3 день найдены – пневмококки. Ваша дальнейшая тактика:

<question> Женщина 67 лет поступила с жалобами на одышку, лихорадку до 38.0º, слабость, потливость. Состояние ухудшилось 2 дня назад на фоне ОРВИ. Объективно: кожа влажная, бледная, барабанные палочки. АД 130/90 мм рт. ст., ЧСС – 100 в мин, ЧДД – 28 в мин. Выслушиваются влажные мелкопузырчатые хрипы слева в нижних отделах на фоне ослабленного дыхания. Пульсоксиметрия – 88%. На рентгенограмме: горизонтальное расположение ребер, расширенные межреберные промежутки, расширенные корни легких, усиление легочного рисунка за счет фиброзного и сосудистого компонентов, инфильтративные сливные тени в нижней доле левого легкого. Какова ваша тактика?

<question> Мужчина, 65 лет, обратился с жалобами на кашель с выделением небольшого количества гнойной мокроты, одышку при нагрузке. В анамнезе курит с 16 лет. При осмотре цианоз губ, грудная клетка бочкообразной формы, надключичные пространства выбухают. перкуторно коробочный звук. При аускультации на фоне ослабленного везикулярного дыхания выслушиваются сухие хрипы, усиливающиеся при форсированном выдохе. При исследовании ФВД: ОФВ1-65%, ПСВ – 70%. Тест с бронхолитиком отрицательный. Ваш предварительный диагноз?

<question> Женщина 56 лет. Обратилась с жалобами на одышку при небольшой физической нагрузке, сухой кашель. Одышка носит смешанный характер. Состоит на Д учете с диагнозом ХОБЛ в течение 5 лет. Курит более 30 лет по 1-1,5 пачки в день. Больная отмечала появление прожилок крови при приступах надсадного малопродуктивного кашля. Отмечает, что и раньше была одышка, но теперь она сильнее и стало более трудно вдохнуть, нежели выдохнуть. Р-

грамма ОГК не выявила существеннных различий с ренген-снимками прошлого года. В анализе крови - СОЭ 54 мм/ч. Какое обследование необходимо провести в первую очередь?

<question> Женщина 63 лет, приехала из страны категории 1b в страну с карантином по COVID. В самолете сидела на расстоянии 2 сидений от пассажира, у которого выявили COVID-2019. Жалоб не предъявляет, симптомов нет. Предварительный результат тестирования на COVID-2019 отрицательный. В течение какого времени рассматривается наличие эпидемиологической связи?

<question> Мужчина 64 лет, приехал из страны категории 1b в страну с карантином по COVID. Жалоб не предъявляет, симптомов нет. Результат тестирования на COVID-2019 отрицательный. После проведенных карантинных мероприятий врач посоветовал ему придерживаться режима самоизоляции дома. Во сколько раз эффективность карантинных мероприятий при коронаровирусной инфекции способствует снижению распространения инфекции согласно моделированию с использованием «дерева решения»?

<question> Мужчина 65 лет, обратился к участковому врачу с жалобами на преходящие боли за грудиной, которые появились 2 недели назад, длительностью 1-2 мин, проходят спонтанно, возникают при физической нагрузке. Курит 1 пачку в день. Объективно: ИМТ - 32, АД 145/65 мм рт.ст. ЧСС 75 в мин., тоны сердца ясные ритмичные. Какое обследование показано на первом этапе диагностического поиска?

<question> Женщина 63 лет обратилась с жалобами на головные боли, которые появились несколько недель назад, возникают к концу рабочего дня. При измерении АД в кабинете доврачебного осмотра медсестрой - 145/95 мм рт.ст. Женщина с ИМТ 30, вредных привычек нет, наследственность не отягощена. Какое обследование показано на следующем этапе?

<question> Мужчина 63 лет. Жалобы на боли в левой половине грудной клетки, которые появляются при физической нагрузке, повышение АД. Боли беспокоят в течение нескольких месяцев. При осмотре (фото). АД – 160/90 мм рт.ст. При аускультации акцент 2 тона на аорте. Какой результат липидограммы следует ожидать у больного?

<question> Мужчина 63 лет, отмечает повышения АД 175-190/95-110 мм рт.ст. Лечится не регулярно. Вес-100 кг, рост- 165см., объем талии-105см. Объективно: левая граница сердца на 1 см влево от левой средне ключичной линии, по 5 межреберью. На ЭКГ: ритм синусовый, индекс Соколова-Лайона – 40мм. МАУ – 300 мг/сутки. Комплекс интима-медиа сонной артерии - 1мм. Какова вероятность развития кардио-васкулярных катастроф в ближайшие 10 лет?

<question> Мужчина 65 лет, обратился к участковому врачу с жалобами на повышение АД до 145/95 мм.рт.ст. Повышенное АД было выявлено при профосмотре однократно. Не курит, вредных привычек нет, наследственность не отягощена. Объективно: ИМТ-32, АД 135/65. Глюкоза-4,8 ммоль/л, холестерин-4,8 ммоль/л. Какая рекомендация должна быть дана пациенту?

<question> Женщина 65 лет, на фоне повышения АД до 195/110 мм рт.ст. появилось нарушение речи - везапно перестала говорить. В неврологическом статусе: сознание ясное, зрачки D=S, сглажена правая носогубная складка, моторная афазия, правосторонний гемипарез с высоким мышечным тонусом и высокими сухожильными рефлексами, с симптомом Бабинского. Предварительный диагноз:

<question> Выберите группу антигипертензивных препаратов. Мужчина 64 лет, АД поднимается до 150-160/90-95 мм рт.ст. в течение 5 лет. Сахарный диабет 2 типа. Принимает диабетон. Объективно: левая граница по левой средне-ключичной линии. В легких везикулярное дыхание. Тоны сердца ясные, ритм правильный. ЧСС80 в мин. АД160/94 ммрт.ст. Холестерин сыворотки 6,0 ммоль/л, креатинин сыворотки75 мкмоль/л. Сахар крови5,4 ммоль/л. МАУ – 100 мкг в сутки.

<question> Выберите антигипертензивный препарат. Мужчина 64 лет, АД поднимается до 150-160/90-95 мм рт.ст. в течение 5 лет. Сахарный диабет 2 типа. Принимает диабетон. Объективно: левая граница по левой средне-ключичной линии. В легких везикулярное дыхание. Тоны сердца ясные, ритм правильный. ЧСС80 в мин. АД160/94 ммрт.ст. Холестерин сыворотки6,0 ммоль/л, креатинин сыворотки 75 мкмоль/л. Сахар крови 5,4 ммоль/л. МАУ (микроальбуминурия) – 100 мкг в сутки.

<question> Выберите правильное заключение. Которое из следующих утверждений относительно результатов лечения АГ является верным?

<question> Определите правильный диагноз. У больного 67 лет, с резким повышением АД до 220/100 мм рт.ст., на фоне сильных головных болей возникли симптомы выраженной одышки, нехватки воздуха, стесненного дыхания. В легких выслушивается ослабленное везикулярное дыхание, появились мелкопузырчатые влажные хрипы в нижних отделах обеих легких. Тоны сердца приглушены, ритм правильный, ЧСС 100 в мин.

<question> Проанализируйте ситуацию. У больного 67 лет, с резким повышением АД до 220/100 мм рт.ст. на фоне сильных головных болей возникли симптомы выраженной одышки, нехватки воздуха, стесненного дыхания. В легких выслушивается ослабленное везикулярное дыхание, мелкопузырчатые влажные хрипы в нижних отделах обеих легких. Тоны сердца приглушены, ритм правильный, ЧСС 100 в мин. Нужно ли более активное снижение артериального давления?

<question> Определите диагноз пациента. Больной 64 лет предъявляет жалобы на периодические головные боли, головокружение в течение последнего года. Неоднократно отмечал повышение АД до 170/100 мм рт. ст., особенно в периоды возникновения головных болей. При опросе выяснено, что у матери было высокое АД, умерла в 57 лет после инсульта. Больной повышенного питания, много курит, любит жирную пищу и пиво. Объуктивно: выявлено смещение левой границы относительной тупости сердца до СКЛ.

<question> Больной 69 лет, перенес инфаркт миокарда, имеет клинику облитерирующего атеросклероза сосудов нижних конечностей. Об-но: пульс 76 в мин, АД 170/100 мм рт.ст., признаков сердечной недостаточности нет.
Выберите антигипертензивный препарат:

<question> Больной 69 лет, перенес инфаркт миокарда, имеет клинику облитерирующего атеросклероза сосудов нижних конечностей. Объективно: пульс 76 в мин, АД 170/100 ммрт.ст., признаков сердечной недостаточности нет. Определите группу антигипертензивных препаратов, которая противопоказана пациенту:

<question> Больной 69 лет, перенесший инфаркт миокарда, обратился к врачу по поводу головных болей и головокружения. Пульс 86 в минуту, АД 200/100 мм рт. ст., признаков сердечной недостаточности нет, имеются проявления облитерирующего атеросклероза сосудов нижних конечностей. Выберите группу антигипертензивных препаратов:

<question> У больного 65 лет, страдающего эссенциальной артериальной гипертензией, на фоне монотерапии коринфаром (самолечение) несколько часов назад АД повысилось до 225/115 мм рт. ст. Появились головная боль, головокружение, слабость в правой верхней конечности, рвота. Оцените причину ухудшения состояния:

<question> Мужчина 66 лет доставлен с жалобами на головные боли в затылочной области, тошноту, “мушки” перед глазами. Из амбулаторной карты: болен 7 лет, в моче протеинурия, холестерин 8,6 ммоль/л. Об-но: состояние средней тяжести. Тоны сердца приглушены, ритмичны, акцент II тона на аорте, АД 240/100 мм рт. ст. ЧСС 78 в мин. На ЭКГ: ГЛЖ, систолическая перегрузка. Ваш предварительный диагноз:

<question> У мужчины имеющий в анамнезе сифилис, во втором м/р справа ослабление II тона и диастолический шум; АД 170/50 мм рт. ст. На ЭКГ: ГЛЖ. Определите приобретенный порок:

<question> Больной 70 лет. В течение 20 лет наблюдается врачом по поводу артериальной гипертензии. На фоне поднятия тяжести внезапно возникли сильные режущие боли в грудной клетке, в спине с отдачей в оба плеча, в шею, затылок, по ходу позвоночника. Через 5 минут кратковременная потеря сознания. Кожные покровы бледные, холодный липкий пот. Пульсация на левой сонной и лучевой артерии почти отсутствует. АД 140/80 мм.рт.ст. Наиболее вероятный диагноз.

<question> При каком из нижеперечисленных состояний признаки острого легочного сердца отсутствуют?

<question> Мужчина, 60 лет, при осмотре на дому, жалуется на затруднение речи, слабость, в правой руке и ноге. Из анамнеза: заболел остро, утром после сна обнаружил вышеуказанные жалобы. Два дня назад, отмечались эти же симптомы, прошли самостоятельно через час. АД=110/70 мм.рт.ст., ЧСС=110 уд/мин. При осмотре: сознание ясное, ориентирован, зрачки OD=OS, краевое недоведение глазных яблок с двух сторон (2 мм.). Язык девиирует вправо, сухожильные рефлексы D>S, рефлекс Бабинского справа, мышечная сила в правых конечностях-3балла, менингиальных знаков нет. Какая тактика лечения показана больному?

<question> Мужчина 72 лет был обнаружен лежащим на скамье в сквере. Сознание не терял. При осмотре на месте врачом скорой помощи выявлено нарушение движений в правой руке и затруднение речи – произносил отдельные слова, из которых можно понять, что у него внезапно возникло головокружение. Рвоты не отмечалось. Доставлен в приемное отделение. При осмотре: сознание сохранено, но вял, апатичен. В речевой контакт не вступает. На обследование реагирует гримасой неудовольствия. Пульс аритмичный, 104 удара в минуту, тоны сердца глухие, АД 150/100 мм рт.ст. Правый угол рта опущен. Правая рука неподвижна. Правая стопа повернута кнаружи. Сухожильные рефлексы справа выше, чем слева. Справа рефлекс Бабинского. Какое обследование должно быть проведено на следующем диагностическом этапе?

<question> Мужчина 68 лет. В последние 2 года отмечает появление перебоев в работе сердца, учащенное сердцебиение, отеки на ногах. Артериальная гипертензия 2 степени и ИБС в течение 15 лет. При аускультации сердца: ритм неправильный, периодически «пушечный тон», число сердечных сокращении 100 в мин, пульс-86 в мин., нерегулярный. Что Вы, ожидаете увидеть на ЭКГ больного?

<question> Мужчина 67 лет, предъявляет жалобы на частые головные боли при перемене погоды, к концу рабочего дня, отеки на стопах. 7 лет назад обнаружена артериальная гипертензия, лечился не регулярно. 2 года назад перенес ишемический инсульт, курит 20 сигарет в день. При осмотре тоны сердца ясные, акцент 2 тона на аорте. АД 165/100 мм рт. ст. Левая граница сердца смещена влево на 1 см. На ЭхоКГ: индекс массы миокарда левого желудочка 140 г/м2, УЗДГ сонной артерии: комплекс интима-медиа-1,1 мм, в области бифуркации сонной артерии -1,5 мм. Лечебная тактика:

<question> Выберите правильное заключение. Что из перечисленного является показанием к установлению постоянной ЭКС:

<question> У пациента 70 лет с ишемической болезнью сердца внезапно возникла потеря сознания, дыхание и пульс не определяются. При регистрации на ЭКГ – хаотичные волны различной амплитуды и частоты, комплексы QRS отсутствуют. Какое из нижеперечисленных состояний в 90% случаев является причиной внезапной коронарной смерти связано с:

<question> Выберите правильное суждение. При купировании ангинозного статуса у больного ИМ были применены морфин и дроперидол. Какое их побочное действие наиболее серьезно:

<question> Выберите правильные суждения. При инфаркте миокарда задней стенки на ЭКГ изменения регистрируются в следующих отведениях:

<question> Пациент 72 лет обращается на прием к ВОП с жалобами на эпизоды загрудинных болей при ходьбе на расстояние более 500 метров, проходящие при прекращении физической нагрузки, а также периодические головные боли, головокружение, слабость. При осмотре: кожные покровы и видимые слизистые обычной окраски, периферических отеков нет. Из анамнеза: курит 20 лет по пол пачки в день. В легких дыхание везикулярное, хрипов нет. Тоны сердца приглушены, ритмичные. АД – 160/95 мм.рт.ст. на обеих руках. Живот при пальпации безболезненный. Печень и селезенка не увеличены. Уровень холлестерина – 6,1 ммоль/л. Какой фактор риска ИБС является значимым у данного пациента для коррекции с точки зрения профилактики осложнений?

<question> Выберите правильное суждение. Диагноз пациента 65 лет: ИБС, стенокардия напряжения ФК II и АГ II степени. Лечение следует начать с:

<question> Выберите правильное суждение. У больного 72 лет жалобы на интенсивные давящие боли за грудиной и в эпигастрии более 2-х часов. На ЭКГ: низкий вольтаж зубца $R_{II,III,AVF}$, депрессия интервала $ST_{II,III,AVF}$. Из диагностических тестов в постановке диагноза поможет –

<question> Выберите исследования, определяющие диагноз пациента. Больной 74 лет жалуется на сжимающие боли за грудиной, не зависящие от дыхания и приступообразно нарастающие. Прием нитроглицерина не эффективен.

<question> Определите наиболее оптимальную тактику ведения пациента. Больному 63 года, жалуется на внезапные приступы сильного головокружения с потерей сознания, которые появились после перенесенного 3 года назад инфекционного миокардита. В последнее время отмечает учащение приступов до 2-3 раз в месяц. АД 110/70 мм рт.ст., ЧСС 57 уд. в мин., на ЭКГ удлинение интервала PQ, регулярные периоды Самойлова-Венкебаха.

<question> Выясните осложнение: у 68 летнего мужчины, на 4 неделе острого инфаркта миокарда появились жалобы на боли в грудной клетке, лихорадка, шум трения перикарда, повышение СОЭ (“застывшая” ЭКГ). ЭКГ без динамики.

<question> Мужчина 64 лет, заболел после стрессовых ситуации на работе, за грудиной появились интенсивные, давящие боли, к вечеру вызвал скорую помощь. На ЭКГ: отсутствие зубца R V_1-V_3, смещение сегмента ST на 6 мм.
Определите диагноз:

<question> Определите осложнение: у больного с инфарктом миокарда интенсивный ангинозный синдром, тахикардия, резкое снижение АД, нитевидный пульс, бледность кожных покровов, холодный пот.

<question> Определите ведущий синдром и тактику врача: больной 74 лет жалуется на сжимающие боли за грудиной, не зависящие от дыхания и приступообразно нарастающие. Прием нитроглицерина не эффективен.

<question> Определите форму стенокардии, выберите тактику ведения: больной 67 лет 2 месяца назад взят на Д учет, в связи с болями за нижней третью грудины, возникающие на 4 этаже, которые снимаются 1 тб нитроглицерина. Назначено лечение БАБ. Несколько дней назад боли стали появляться при быстрой ходьбе, снимались 2 тб нитроглицерина.

<question> Выберите патогномный симптом стенокардии:

<question> Выделите ведущие синдромы: 78 летний пациент жалуется на загрудинные боли, возникающие после первого этажа, одышку. Перенес инфаркт миокарда. Об-но: тоны сердца приглушены, частые ЭС. АД 170/100 мм рт. ст. ЧСС 106 в мин. Тропонин Т отр. Печень увеличена. На ЭКГ: рубцовые изменения передне-боковой области ЛЖ.

<question> 78 летний пациент жалуется на загрудинные боли, возникающие после первого этажа, одышку. Перенес инфаркт миокарда. Об-но: тоны сердца приглушены, частые ЭС. АД

170/100 мм рт. ст. ЧСС 106 в мин Тропонин Т отр. Печень увеличена. На ЭКГ: рубцовые изменения передне-боковой области ЛЖ, желудочковы ЭС. Основные синдромы: ангинальный, рубцовое поражение миокарда, нарушение ритма, артериальная гипертензия, СН. Определите диагноз на основании ведущих синдромов:

<question> Выберите признаки, характерные для миокардита с СН:

<question> Определите возможное осложнение больного с инфарктом миокарда при длительном обездвиживании:

<question> Выберите врачебную тактику: у больного 65 лет при возвращении с рынка впервые возникли боли за грудиной, иррадиируюшие в левую лопатку. Боли проходили, когда он останавливался, усиливались при подъеме по лестнице и полностью прошли дома. АД 135/80 мм рт. ст. Пульс 90 в мин, ритмичный. Другие объективные данные, включая ЭКГ, в пределах нормы.

<question> При ангинозном статусе у больных ОИМ в первую очередь показаны:

<question> Для инфаркта миокарда правого желудочка характерны:

<question> Для экстренного снижения АД при остром инфаркте миокарда препаратом выбора является:

<question> Выберите правильное определение компенсированного хронического легочного сердца:

<question> Выберите правильное суждение. Декомпенсированное хроническое легочное сердце приводит к следующим изменениям печени:

<question> Выберите правильное суждение. При декомпенсированном хроническом легочном сердце определяют:

<question> Выберите периферические вазодилятаторы, применяемые в лечении легочной гипертензии:

<question> Отметьте правильное суждение. План лечения ХЛС:

<question> В амбулаторию к врачу ОВП обратился больной 74 лет с периодическими приступами наджелудочковой тахикардии. В анамнезе ИБС, ишемическая КМП. В данном случае препаратом выбора для поддерживающей терапии является:

<question> У больного находящегося на ЭКГ-мониторном наблюдении развилась внезапная потеря сознания. Зрачки расширены. Кожные покровы бледно – серой окраски. Пульс на сонных артериях и дыхание отсутствуют. На ЭКГ хаотичные, нерегулярные, резко деформированные, различной высоты, ширины и формы волнис частотой около 600 в минуту. Укажите наиболее вероятную причину данного состояния пациента:

<question> Выберите электрокардиографические признаки АВ-блокады II степени, Мобитц-1:

<question > К врачу ОВП обратился больной 78 лет, на ЭКГ мониторинге приступы наджелудочковой тахикардии. Состоит на Д учете с диагнозом: ИБС, ишемическая КМП. Препаратом выбора для поддерживающей терапии является:

<question > К врачу обратился больной, 77 лет, страдающий ХОБЛ, преимущественно эмфизематозный тип; с жалобами на одышку, приступы перебоев в области сердца, отеки на нижних конечностях. На ЭКГ: фибрилляция предсердий. Выберите препарат, назначение которого целесообразно в данной ситуации:

<question > Мужчина 63 лет, жалуется на внезапные приступы сильного головокружения с периодической потерей сознания, 3 года назад перенес неревматический миокардит. В последнее время отмечает учащение приступов до 2-3 раз в месяц. АД 110/70 мм рт.ст., ЧСС 57 в мин., на ЭКГ удлинение интервала Pq, регулярные периоды Самойлова-Венкебаха. Выберите наиболее оптимальное лечение для данного больного:

<question > Женщина 65 лет 1,5 месяца назад перенесла инфаркт миокарда. Последние 2 недели появились жалобы на чувство замирания сердца, головокружение. ЭКГ: ритм синусовый, 78 в мин, регистрированы желудочковые комплексы неправильной формы, шириной 0,14 сек., компенсаторная пауза – полная. Выберите правильное суждение:

<question > Отметьте объективный признак фибрилляций предсердий, который дает основу для диагностики без ЭКГ:

<question > Для контроля тромбоэмболических осложнений при постоянных формах ФП применяют следующие антикоагулянты и дезагреганты:

<question > Основные (обязательные) диагностические обследования, проводимые на амбулаторном этапе, для диагностики нарушений ритма и проводимости:

<question > Мужчина 68 лет на приеме у ВОП жалуется кратковременные обмороки, чаще при вставании из положения лежа, без предвестников. При осмотре: кожные покровы и видимые слизистые бледноватые, периферические лимфаузлы не увеличены. В легих дыхание везикулярное, хрипов нет. Пуль 82 уд/мин, АД 105/65 мм.рт.ст. ЭКГ без изменений. Какое из перечисленных действий обосновано у данного пациента?

<question > Больной 66 лет с диагнозом: ИБС, ПИМ, внезапно потерял сознание. Состояние сопровождалось эпилептиформными судорогами, непроизвольным актом мочеиспускания. На ЭКГ зарегистрирована АВБ II степени, Мобитц - 2. Выберите правильное суждение:

<question > У больного 72 лет, перенесшего 2 года назад инфаркт миокарда, во время физической нагрузки внезапно появилось сердцебиение, сопровождающееся ощущением нехватки воздуха, общей слабостью. На ЭКГ зарегистрирована пароксизмальная тахикардия из AV-узла. Выберите правильное суждение:

<question > У больного 70 лет, порок Менкеберга (изолированный “известковый” аортальный стеноз). Последние 2 месяца несколько раз терял сознание на короткое время, синкопе развивалось при физической нагрузке. Выясните причину синкопе:

<question > Женщина 67 лет, теряет сознание при покашливании, потуживании, иногда при глотании. Больной себя считает последние 7-8 лет. Прошла исследования и консультации у психолога, кардиолога, назначенное лечение эффекта не дало. При холтеровском ЭКГ-мониторинге (от 72 часов до недели) обнаружены кратковременные полные АВБ и асистолии при вышеперечисленных физиологических состояниях. Требует радикального лечения. Консилиумом выставлен синкопе, выберите, с каким рефлексом связано синкопе у данной больной:

<question> Мужчину 67 лет, последние 2-3 месяца беспокоят потеря сознания при вставании с постели, после сна; в это время возникает цианоз, в горизонтальном положении – приходит в себя. Несколько раз снимали ЭКГ. Выберите ведущие синдромы:

<question > Мужчину 67 лет, последние 2-3 месяца беспокоят потеря сознания при вставании с постели, после сна; в это время возникает цианоз, в горизонтальном положении – приходит в себя. Несколько раз снимали ЭКГ. Определите механизм синкопе:

<question > Мужчину 67 лет, последние 2-3 месяца беспокоят потеря сознания при вставании с постели, после сна; в это время возникает цианоз, в горизонтальном положении – приходит в себя. Несколько раз снимали ЭКГ. Выберите рещающий метод исследования:

<question > Мужчина 70 лет, при завязывании галстука на шею, потерял сознание.Об-но: состояние средней тяжести, бледный. АД 80/50 мм рт. ст. ЧСС 40 в мин. На срочно снятой ЭКГ: ЧСС 36 в мин., очаговых изменений нет. Через минуты две больной пришел в себя. На повторной ЭКГ: ритм синусовый, ЧСС 68 в мин. Ваш предварительный диагноз:

<question > Мужчину 69 лет, за последние 1,5 месяца беспокоят потери сознания, судороги. Невропатологи обследовав пациента, исключили неврологическую патологию. Тоны сердца умеренно приглушены, ритмичны, ЧСС 34 в мин. АД 150/90 мм рт. ст. На руках ЭКГ 2 месячной давности: АВБ II ст., Мобитц-2, рубцовые изменения передне-перегородочно-верхушечной стенок. Снята ЭКГ: Зубцы Р в своем ритме – 76 в мин., комплексы QRS – в своем (34 в мин), признаки передне-распространенных рубцовых изменений. Выберите ведущие синдромы:

<question > Мужчину 69 лет, за последние 1,5 месяца беспокоят потери сознания, судороги. Невропатологи обследовав пациента, исключили неврологическую патологию. Тоны сердца умеренно приглушены, ритмичны, ЧСС 34 в мин. АД 150/90 мм рт. ст. На руках ЭКГ 2 месячной давности: АВБ II ст., Мобитц-2, рубцовые изменения передне-перегородочно-верхушечной стенок. Снята ЭКГ: Зубцы Р в своем ритме – 76 в мин., комплексы QRS – в своем (34 в мин), признаки передне-распространенных рубцовых изменений. Выберите предварительный диагноз:

<question > Мужчину 69 лет, за последние 1,5 месяца беспокоят потери сознания, судороги. Невропатологи обследовав пациента, исключили неврологическую патологию. Тоны сердца умеренно приглушены, ритмичны, ЧСС 34 в мин. АД 150/90 мм рт. ст. На руках ЭКГ 2 месячной давности: АВБ II ст., Мобитц-2, рубцовые изменения передне-перегородочно-верхушечной стенок. Снята ЭКГ: Зубцы Р в своем ритме – 76 в мин., комплексы QRS – в своем (34 в мин), признаки передне-распространенных рубцовых изменений. Выберите правильную врачебную тактику профилактики синкопе:

<question > Женщину 64 лет последние 2 недели беспокоят потери сознания. Из анамнеза: варикозное расширение глубоких вен н/конечностей с 37 лет. С 45-46 лет ХСН, принимает несколько препаратов (периндоприл, гипотиазид, кардиомагнил). Об-но: периферические отеки до лодыжек. Рост 168 см; вес 96 кг. В легких везикулярное дыхание, над средней долей правого легкого дыхание ослаблено, крепитации. Тоны сердца приглушены, ритмичны, ЧСС 102 в мин, акцент II тона во II м/р слева. АД 135/85 мм рт. ст. Размеры печени по Курлову 14х11х9см. На ЭКГ: ритм синусовый, ЭОС – влево. Низкий вольтаж зубцов, Признаки гипертрофии обоих желудочков. Определите ведущие синдромы:

<question > Женщину 64 лет последние 2 недели беспокоят потери сознания. Из анамнеза: варикозное расширение глубоких вен н/конечностей с 37 лет. С 45-46 лет ХСН, принимает несколько препаратов (периндоприл, гипотиазид, кардиомагнил). Об-но: периферические отеки до лодыжек. Рост 168 см; вес 96 кг. В легких везикулярное дыхание, над средней долей правого легкого дыхание ослаблено, крепитации. Тоны сердца приглушены, ритмичны, ЧСС 102 в мин, акцент II тона во II м/р слева. АД 135/85 мм рт. ст. На обзорной рентгенограмме органов грудной клетки: расширение корней с двух сторон, признаки периинфарктной пневмоний средней доли справа. Определите предварительный диагноз:

<question > Определите причину ХСН: у больного 67 лет с ХОБЛ отмечаются одышка в покое, диффузный цианоз, увеличение печени, отёки на ногах.

<question > У 68 летней женщины страдающей варикозным расширением вен нижних конечностей, клиника острой правожелудочковой недостаточности. Из анамнеза: внезапно появились боли за грудиной, приступ удушья, свистящие хрипы справа больше над средними полями. На ЭКГ: в I стандартном отведении глубокий зубец S, в III глубокия зубец Q (S_I; Q_{III}). Выберите ведущий симптом и синдром, предварительный диагноз:

<question > Мужчина 64 лет, в 49 лечился по поводу сифилиса. В течение последнего года появились головные боли, одышка при физической нагрузке. Об-но: во втором м/р справа ослабление II тона и диастолический шум; АД 160/40 мм рт. ст. На ЭКГ: ГЛЖ. Определите приобретенный порок, ставший причиной СН:

<question > 70 летний больной с острым инфарктом миокарда, лечится в кардиологическом отделении. Внезапное появление голосистолического шума над верхушкой сердца одновременно с острой левожелудочковой недостаточностью характерно для:

<question > У пациента 71 лет жалобы на нехватку воздуха, переходящую в удушье, кашель с пенистой мокротой. При осмотре: ортопноэ, клокочущее дыхание. ЧДД 30 в мин. В легких влажные разнокалиберные хрипы над всеми полями. Тоны сердца приглушены, ритм правильный, ЧСС 100 в мин., АД 110/80 мм рт. ст. На ЭКГ в V1-V4 QR, дугообразный подъем ST, сливающийся с зубцом Т. Предположите диагноз:

<question > При локализации ЭКГ изменений, характерных для ИМ в отведениях II, III, AVF, принято говорить о/об:

<question > При локализации ЭКГ изменений, характерных для ИМ в отведениях I, AVL, V_1, V_2, принято говорить о/об:

<question > При локализации ЭКГ-изменений, характерных для ИМ вотведении V_3, принято говорить о/об:

<question > При локализации ЭКГизменений, характерных для ИМ в отведенииV_4, принято говорить о/об:

<question > При локализации ЭКГ изменений, характерных для ИМ вотведении V_5 и V_6, принято говорить о/об:

<question > Выберите правильные утверждения относительно безболевой ишемии миокарда:

<question > Мужчина 72 лет жалуется на боли в эпигастральной области, слабость. Ранее боли в животе не беспокоили, сердце не беспокоило. На ЭКГ зубец Q отведелениях III, AVF; сегмент ST в отведелениях III, AVF приподнят над изолинией, дугообразный, переходит в высокий зубец T; сегмент ST в отведениях V_1-V_3 ниже изолинии. Ваше заключение:

<question>Выберите правильный вывод. Основным электрокардиографическим признаком острого трансмурального инфаркта миокарда является:

<question > Исключите ошибку. Электрокардиографическим признаками синдрома Вольфа-Паркинсона-Уайта являются:

<question > Выберите правильный вывод. Электрокардиографическими признаками синдрома Фредерика являются:

<question > Выберите правильные суждения. Наиболее характерными признаками синдрома слабости синусового узла (СССУ) являются: 1) миграция источника ритма 2) синдром тахикардии-брадикардии 3) отсутствие зубца P 4) наличие АВБ II степени

<question > Расшифруйте ЭКГ, выберите правильную интерпретацию:

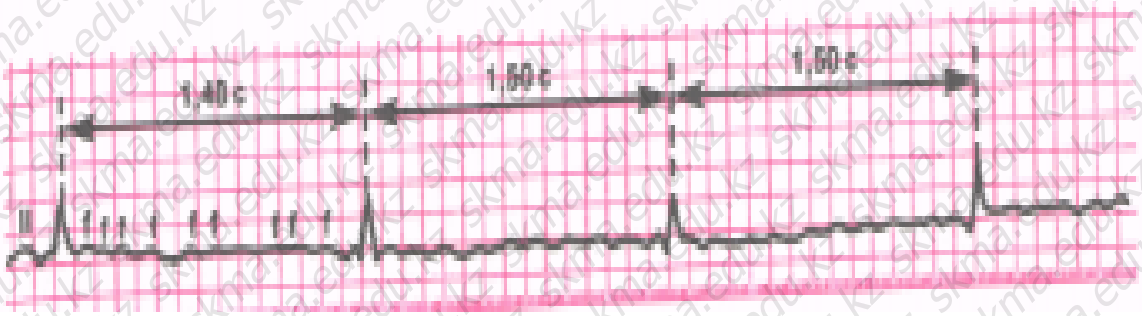

<question > Выберите правильное суждение. Какие изменения на ЭКГ характерны для синдрома Фредерика?

<question > Интерпретация ЭКГ:

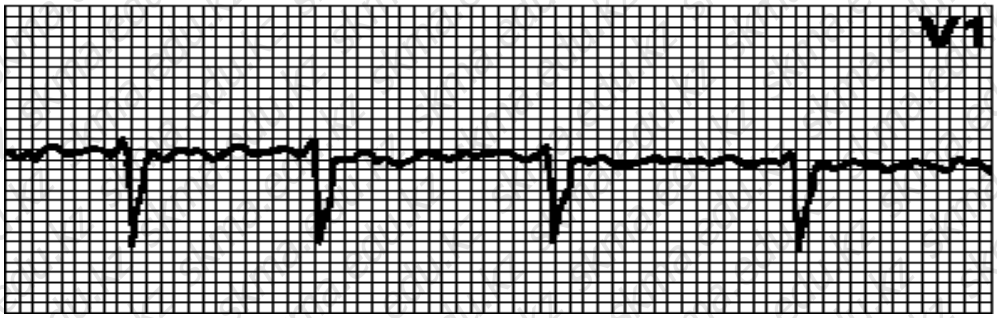

<question > Расшифруйте ЭКГ, выберите правильную интерпретацию:

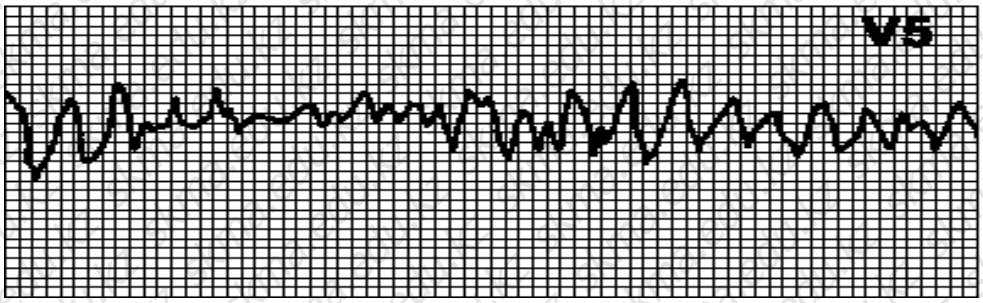

<question > Расшифруйте ЭКГ, выберите правильную интерпретацию:

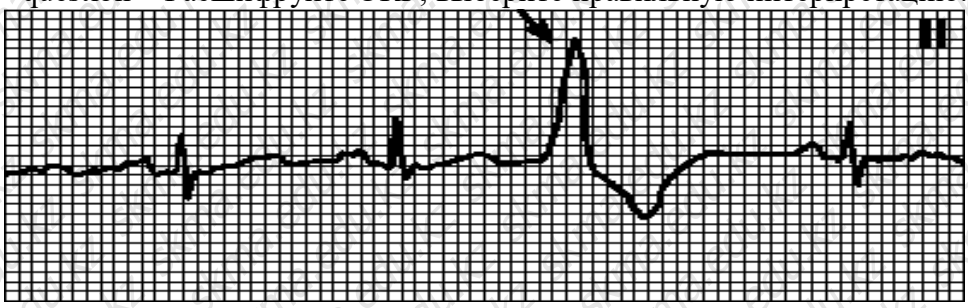

<question > Расшифруйте ЭКГ, выберите правильную интерпретацию:

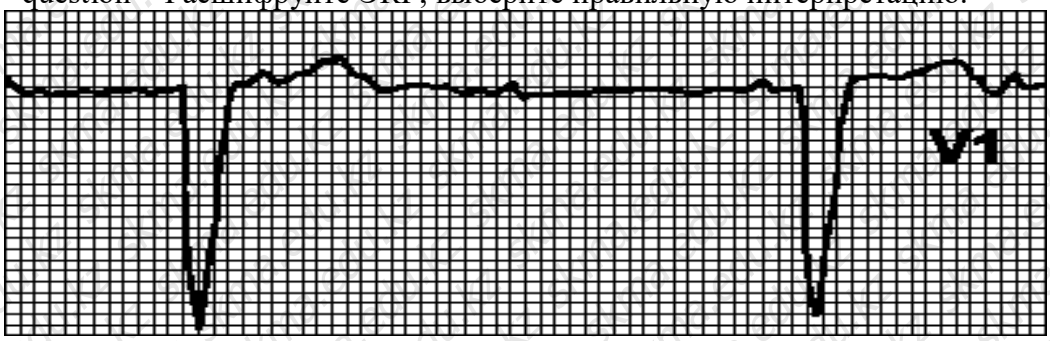

<question > У пациента 65 лет загрудинные боли интенсивные, сжимающего характера в течение 45 мин, с иррадиацией в левую руку, прием нитроглицерина эффекта не дал. На ЭКГ: подъем сегмента ST выпуклостью вверх с переходом в зубец T; в реципрокных отведениях – депрессия сегмента ST. Ваш предварительный диагноз:

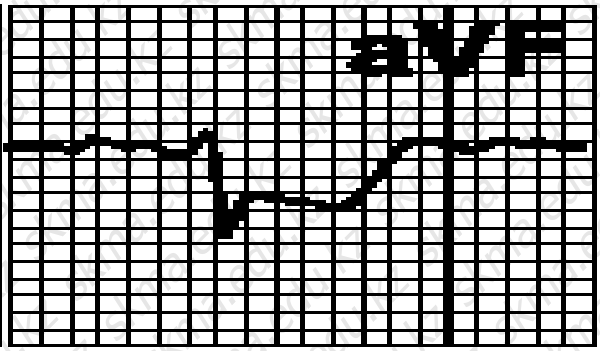

<question> Оцените врачебную тактику по отношению к фибрилляции предсердий (постоянной в течение 4 лет) у больного 68 лет, после перенесенного инфарктамиокарда и с сердечной недостаточностью I-II ФК:

<question> Примите решение: у пациента внезапно возник приступ сердцебиения (160 в минуту), который врач купировал массажем каротидного синуса. Приступ сердцебиения скорее всего был обусловлен:

<question > Оцените клиническую ситуацию и предположите диагноз: к участковому терапевту пришел мужчина 68 лет с жалобами на сердцебиение, чувство «замирания» сердца, одышку, головокружение, слабость. В анамнезе 2 года назад перенес инфаркт миокарда. При аускультации: тоны сердца глухие, брадикардия, пульс 40-42 уд.в мин., АД 160/80 мм рт.ст. На ЭКГ резко выраженная синусовая брадикардия 40 уд. в минуту. Брадикардия сохраняется и после введения раствора атропина. При ортостатической пробе также отсутствует учащение ритма. Какое осложнение вероятнее всего развилось у пациента?

<question > Анализируйте состояние больного: мужчина 65 лет пришел на прием с жалобами на сжимающие боли за грудиной иррадирующие в левую руку, купирующиеся нитроглицерином, которые появляются при физической нагрузке, сердцебиение, перебои в работе сердца. В анамнезе артериальная гипертензия в течение 20 лет с максимальным подъемом до 200/100 мм рт.ст. Последний год принимал верапамил 240 мг в сутки. На ЭКГ увеличение интервала PQ более 0,24 сек. У данного больного вероятнее всего развилось осложнение:

<question> Пациент 68 лет наблюдается у врача общей практики по поводу ИБС. Обратился с жалобами на периодические эпизоды головокружения и кратковременную потерю сознания, возникающие несколько раз в неделю. Из анамнеза: данные состояние в течение более 2 месяцев. Пациент получал лечение атропином, но должного эффекта не было, симптомы сохранялись. При осмотре – редкий пульс 42 уд в 1 мин. На ЭКГ – синусовая брадикардия.
Какое мероприятие показано данному пациенту?

<question> Выберите правильное суждение: редкий ритм (ЧСС 40 ударов в минуту и меньше) с приступами Морганьи - Эдемс – Стокса.

<question> Мужчина 67 лет обратился к ВОП с жалобами на выраженную слабость, перебои в работе сердца, потливость. Из анамнеза: 2 часа назад появились интенсивные боли за грудиной, иррадиирующие в левую руку. Со слов пациента дома принял только Валидол. На ЭКГ – признаки острого инфаркта миокарда и частые желудочковые экстрасистолы. Выберите

препарат для купирования частой желудочковой экстрасистолии в остром периоде инфаркта миокарда:

<question> Организуйте вариант лечебной тактики: больная, 73 года, обратилась к участковому терапевту с жалобами на одышку, периодически дискомфорт в области сердца, перебои, эпизоды сердцебиения. АД на уровне 154\80 мм рт. ст. ЧСС82 уд. мин. На ЭКГ- гипертрофия левого желудочка. При суточном мониторировании ЭКГ: средняя ЧСС-78 уд\мин, (минимальная-58, максимальная-147). Достоверных ишемических изменений сегмента ST не выявлено. В течение всего периода мониторирования регистрировались наджелудочковые эктрасистолы, периодически частые, групповые. На этом фоне отмечены 4 эпизода коротких пароксизмов фибрилляции предсердий.

<question> Больной 70 лет, жалуется на необъяснимый дискомфорт в грудной клетке, чувство недостатка воздуха и боли в нижней челюсти слева, перебои. Из анамнеза: в возрасте 60 лет, впервые стали беспокоит боли в сердце сжимающего характера с иррадиацией в левое плечо и левую лопатку. Вначале заболевания приступы загрудинных болей были редкими (1-2 раза в год), но последние 2 года значительно участились. За медицинской помощью практически не обращался. Объективно: границы сердца расширены влево на 2 см, ширина сосудистого пучка 9 см, тоны сердца глухие, ЧСС 90 в минуту, прерывается через 20-25 ударов экстрасистолами. АД 150/90 ммрт.ст., температура тела 37,2^0. В ОАК умеренный лейкоцитоз с небольшим сдвигом влево, СОЭ 26 мм/ч. На ЭКГ: ST в отведениях I, AVL,V4, 5, 6, смещено выше изолинии. Т в отведениях AVL, V4,5,6 отрицательный. Ваш диагноз:

<question> У больного 70 лет тотальная сердечная недостаточность II-Б стадии (по Мясникову), преимущественно по правожелудочковому типу (отеки ног, увеличенная печень, застой в легких). Границы сердца расширены в поперечнике. Первый тон на верхушке сохранен, трехчленный ритм на верхушке, акцент и раздвоение второго тона на легочной артерий, систолический шум преимущественно на верхушке.Наиболее вероятный диагноз:

<question> У больного 70 лет тотальная сердечная недостаточность II-Б стадии, преимущественно по правожелудочковому типу (отеки ног, увеличенная печень, застой в легких). Границы сердца расширены в поперечнике. Первый тон на верхушке сохранен, трехчленный ритм на верхушке, акцент и раздвоение второго тона на легочной артерий, систолический шум преимущественно на верхушке. Какой из дополнительных методов исследования необходимо для подтверждения диагноза?

<question> 72 летний мужчина обратился к врачу с жалобами на сердцебиение, дискомфорт в области сердца, слабость, чувство страха. Объективно: пульс 180 в минуту, АД 100/70 ммрт.ст. Тоны сердца не изменены. Сдавление каротидного синуса привело к снижению сердечных сокращений до 90. Наиболее вероятный диагноз:

<question> Мужчина, 55 лет, бухгалтер по профессии, обратился в поликлинику с жалобами на периодические головные боли, шум в ушах, головокружение. Из анамнеза: состоит на диспансерном учёте у терапевта с диагнозом хронический обструктивный бронхит, в течение 2-х лет отмечает подъёмы артериального давления до 160/95 мм.рт.ст. Наследственность: у отца– артериальная гипертензия. Объективно: состояние удовлетворительное, в легких на фоне жесткого дыхания сухие свистящие хрипы. Границы сердца в пределах нормы, тоны сердца несколько приглушены, ритмичные, тахикардия, частота сердечных сокращений 90 в минуту,

артериальное давление 150/90 мм.рт.ст. Был выставлен предварительный диагноз: АГ II степени Риск 2. Хрон. обструктивный бронхит в ст обострения. На ЭКГ у данного пациента отмечается: R1>R2>R3, в отведении AVF зубец R = S. Признаки гипертрофии правого предсердия. Препарат, противопоказанный в данной ситуации:

<question> 72 летний мужчина обратился к врачу с жалобами на сердцебиение, дискомфорт в области сердца, слабость, чувство страха. Объективно: пульс 180 в минуту, АД 100/70 мм рт.ст. Тоны сердца не изменены. Сдавление каротидного синуса привело к снижению сердечных сокращений до 90. К применяемым медикаментам следует отнести:

<question> 72 летний мужчина обратился к врачу с жалобами на сердцебиение, дискомфорт в области сердца, слабость, чувство страха. Болеет ХОБЛ, принимает серетид. Объективно: пульс 180 в минуту, АД 100/70 мм рт.ст. Тоны сердца не изменены. Сдавление каротидного синуса не привело к снижению сердечных сокращений. Выберите препараты, которые рекомендованы для экстренной помощи:

<question> Больная 63 года. Из анамнеза: ухудшение состояния в течении года - постепенно нарастали общая слабость, одышка, тупые ноющие боли в области сердца. Перед обращением за месяц головокружение при нагрузке, 3 раза - синкопе. Из объективных данных обращает внимание: бледность, набухшие шейные вены, изменения цвета лица в горизонтальном положении, кардиомегалия, глухие тоны сердца, частый мягкий пульс, гепатомегалия. Низковольтажная ЭКГ. Над легкими везикулярное дыхание. Предварительный диагноз:

<question> У мужчины 65 лет, страдающего много лет артериальной гипертонией, стенокардией, хроническим обструктивным бронхитом, внезапно появились давящая боль в области верхней трети грудины с иррадиацией в плечи, межлопаточную область, кратковременная потеря сознания (секунды), стеснения в груди. При обследовании ритм сердца правильный, тоны сохранены. АД 120/70 мм рт. ст. над легкими сухие рассеянные хрипы. Прием нитроглицерина не улучшил состояние. Наиболее вероятный диагноз:

<question> Больной 81 года, обратился с явлениями выраженной декомпенсацией кровообращения (СН ФКIII NYHA) на фоне мерцательной тахиаритмии. Какой из препаратов выберете для лечения больного?

<question> Больную 76 лет беспокоят пароксизмы мерцательной аритмии на высоте приступа стенокардии. Больная перенесла ИМ несколько лет назад. Выберите плановое лечение.

<question> Женщина 68 лет, на приеме у ВОП жалуется на одышку при небольших физических нагрузках, заложенность в груди и периодический кашель с утренней мокротой. Из анамнеза: дневные симптомы возникают 2 раза в неделю, ночные – 1 в месяц. ОФВ$_1$ – 78% от должного. В данном случае для контроля бронхиальной астмы применяют:

<question> У пациента 65 лет, внезапно появились одышка, давящая боль в груди, кашель с кровью. При осмотре: отмечается цианоз, набухание шейных вен, отеки на нижних конечностях. В легких – рассеянные сухие хрипы. АД – 85/60 мм.рт.ст, нитевидный пульс – 100 в мин. Печень выступает из-под края реберной дуги на 3 см. Как можно охарактеризовать бронхообструктивный синдром в данной ситуации?

<question> Мужчина 68 лет на приеме у ВОП жалуется на нарастающую одышку и свистящее дыхание, сухой мучительный кашель без отхождения мокроты, учащенное сердцебиение и чувство страха. Со слов пациента приступ удушья длится более 6 часов и не купируется повторными дозами Сальбутамолом. Пациент состоит на Д учете по Бронхиальной астме, лечение нерегулярное. В данном случае как можно охарактеризовать бронхообструктивный синдром у данного пациента?

<question> У пациента 60 лет жалобы на температуру до 38° С, кашель со слизисто-гнойной мокротой, дискомфорт в груди при дыхании, слабость, потливость. Из анамнеза: считает себя больным в течение двух лет, данный кашель длится около 4 месяцев. Других хронических заболеваний нет. Курил более 25 лет по пол пачки, бросил курит год назад. Какой диагностический критерий позволяет предположить наличие хронического бронхита?

<question> С чем связано увеличение ночного диуреза в пожилом и старческом возрасте?

<question> У лиц пожилого и старческого возраста при нагрузке наблюдается уменьшение сердечного выброса. Это связано с прогрессирующим снижением… .

<question> У пациента 68 лет выявлено умеренно повышенные уровни ряда гормонов, регулируемых гипофизом. Какие возрастные изменения лежат в основе данных изменений?

<question> У пожилого пациента на профилактическом осмотре на ЭКГ выявлены изменения зубца Р: расширение и двугорбый вид. Что является причиной этих изменений?

<question> Мужчина 65 лет, перенесший в прошлом инфаркт миокарда, госпитализирован с жалобами на одышку и приступы удушья по ночам. При осмотре: тоны сердца приглушены, ЧСС 64 в мин. При суточном мониторировании ЭКГ выявлены эпизоды безболевой ишемии миокарда, частые ранние желудочковые экстрасистолы типа «R на T». Холестерин 4,2 ммоль/л, сахар крови 5,1 ммоль/л, ПТИ 96%; ЭХОКГ: полость левого желудочка расширена, зоны гипокинезии на межжелудочковой перегородке, фракция выброса 42%. К какому из перечисленных состояний вероятнее всего приводит безболевая форма ишемии миокарда?

<question> Мужчина 66 лет, злостный курильщик, жалуется на одышку, кашель с отделением слизисто-гнойной мокроты, головную боль, частое повышение АД. Об-но: в легких выслушиваются сухие рассеянные хрипы; определяется акцент II тона над аортой, АД 170/100 мм рт.ст. Печень выступает из-под края реберной дуги на 2 см, пастозность голеней. При ЭхоКГ выявлено фракция выброса 45%. Назначение какой из перечисленных групп антигипертензивных препаратов цлесообразнее назначить данному пациенту?

<question> Женщина 58 лет жалуется на давящие боли в области сердца, одышку, ощущение учащенного сердцебиения, головокружение на высоте физической нагрузки. При аускультации сердца вдоль левого края грудины выслушивается громкий, грубый систолический шум, который не проводится на сосуды шеи и усиливается при физической нагрузке. ЧСС-110 в мин. АД – 120/80 мм рт.ст. Препараты какой из перечисленных групп целесообразнее назначить данному пациенту?

<question>Женщина 62 года, жалобы на возникновение затруднения дыхания и болей в области сердца в ранние предутренние часы. Боли интенсивные, давящие, не иррадиируют, длятся по 5-

7 мин. Хорошая переносимость физических нагрузок днем. Проведена коронароангиография - выраженных атеросклеротических изменений не выявлено. Проба с эргометрином дала положительный результат. Лечебная тактика у данного пациента:

<question>На приеме у ВОП мужчина 67 лет жалуется на давящие боли за грудиной. Страдает ИБС в течение 2-х лет. Ухудшение состояния в течение недели, когда ангинозные приступы стали учащаться с увеличением их интенсивности. Назначена ЭКГ. Что вероятнее всего будет обнаружено на ЭКГ?

<question> Мужчина 79 лет, в анамнезе сахарный диабет 2 типа. Принимает валсартан 80 мг + гидрохлортиазид 12,5 мг. Достижение какого целевого уровня САД (УД - IA) рекомендовано этому пациенту согласно протоколу МЗ РК «Артериальная гипертензия» - 2019 г. при хорошей переносимости антигипертензивной терапии?

<question> Женщина 66 лет ежегодно в летний период жалуется на чихание, отделяемое из носа, слезотечение, зуд и покраснение глаз. Со слов пациентки: месяц назад впервые отмечался ночной приступ удушья, приступообразный кашель, усиливающийся при выезде на дачу. При осмотре ринорея, пастозность лица, гиперемия конъюнктивы, в легких по всем полям сухие хрипы, удлиненный выдох, экспираторная одышка. Ваш предварительный диагноз?

<question> Женщина 68 лет на приеме у ВОП жалуется на ежегодно возникающие в летний период чихание, отделяемое из носа, слезотечение, зуд и покраснение глаз. Со слов пациентки: месяц назад впервые отмечался ночной приступ удушья, приступообразный кашель, усиливающийся при выезде на дачу. При осмотре ринорея, пастозность лица, гиперемия конъюнктивы, в легких по всем полям сухие хрипы, удлиненный выдох, экспираторная одышка. Был выставлен предварительный диагноз. «Поллиноз, атопическая бронхиальная астма». Какой метод исследования необходимо использовать в первую очередь у данной пациентки?

<question> Женщина 68 лет на приеме у ВОП жалуется на ежегодно возникающие в летний период чихание, отделяемое из носа, слезотечение, зуд и покраснение глаз. Со слов пациентки: месяц назад впервые отмечался ночной приступ удушья, приступообразный кашель, усиливающийся при выезде на дачу. При осмотре ринорея, пастозность лица, гиперемия конъюнктивы, в легких по всем полям сухие хрипы, удлиненный выдох, экспираторная одышка. Был выставлен предварительный диагноз. «Поллиноз, атопическая бронхиальная астма». Какова тактика ведения данной пациентки?

<question> У пожилого мужчины внезапно появилась острая боль за грудиной, затем сухой кашель, головокружение. Чуть позже развилась одышка инспираторного типа и диффузный цианоз в сочетании с бледностью кожи. Визуально определяется патологическая пульсация в эпигастральной области. Перкуторно отмечается - расширение правой границы сердца, аускультативно - акцент II тона и раздвоение его над легочной артерией. Ваш предварительный диагноз:

<question> У пожилого мужчины внезапно появилась острая боль за грудиной, затем сухой кашель, головокружение. Чуть позже развилась одышка инспираторного типа и диффузный цианоз в сочетании с бледностью кожи. Визуально определяется патологическая пульсация в эпигастральной области. Перкуторно отмечается - расширение правой границы сердца, аускультативно - акцент II тона и

раздвоение его над легочной артерией. Был выставлен диагноз «Тромбоэмболия легочной артерии». Какой метод лечения показано данному пациенту?

<question> У пациента 65 лет жалобы на ночные загрудинные боли сжимающего характера в течение года 1-2 раза в месяц, отдающие под левую лопатку, которые проходят в течение получаса после приема нитроглицерина. При холтеровском мониторировании в момент приступа подъем ST в отведениях V2-V5 на 8 мм. На следующий день ST на изолинии. Какая патология у больного?

<question> У пациента 65 лет жалобы на ночные загрудинные боли сжимающего характера в течение года 1-2 раза в месяц, отдающие под левую лопатку, которые проходят в течение получаса после приема нитроглицерина. При холтеровском мониторировании в момент приступа подъем ST в отведениях V2-V5 на 8 мм. На следующий день ST на изолинии. Пациенту был выставлен предварительный диагноз «Вариантная стенокардия». Какова причина развития вариантной стенокардии?

<question> У пациента 65 лет жалобы на ночные загрудинные боли сжимающего характера в течение года 1-2 раза в месяц, отдающие под левую лопатку, которые проходят в течение получаса после приема нитроглицерина. При холтеровском мониторировании в момент приступа подъем ST в отведениях V2-V5 на 8 мм. На следующий день ST на изолинии. Пациенту был выставлен предварительный диагноз «Вариантная стенокардия». Основные принципы лечения данной стенокардии:

<question> У пациента 75 лет, перенесшего инфаркт миокарда несколько месяцев назад, появилась одышка, отеки голеней и стоп, слабость. В легких выслушиваются влажные хрипы в нижних отделах. В анализе крови - НЬ 155 г/л. На ЭКГ - синусовая тахикардия и очаговые изменения в области передней стенки и перегородки. Пациенту был выставлен диагноз «Хроническая сердечная недостаточность». С какого препарата вы начнете антидиуретическую терапию?

<question> Мужчина 66 лет на приеме у ВОП с жалобами на периодическую головную боль, одышку при физической нагрузке. Из анамнеза: в течении 2 лет отмечает периодическое повышение АД (максимально до 160/95 мм.рт.ст), отец страдал сахарным диабетом. Объективно: рост 170 см, вес 96 кг. Пульс 72 в мин., АД- 170/100 мм рт.ст. Левая граница сердца смещена на 1 см кнаружи от средино-ключичной линии. Тоны сердца приглушены, акцент II тона над аортой. Ваш диагноз:

<question> Мужчина 66 лет на приеме у ВОП с жалобами на периодическую головную боль, одышку при физической нагрузке. Из анамнеза: в течении 2 лет отмечает периодическое повышение АД (максимально до 160/95 мм.рт.ст), отец страдал сахарным диабетом. Объективно: рост 170 см, вес 96 кг. Пульс 72 в мин., АД- 170/100 мм рт.ст. Левая граница сердца смещена на 1 см кнаружи от средино-ключичной линии. Тоны сердца приглушены, акцент II тона над аортой. Какие мероприятия для первичной профилактике сахарного диабета необходимо проводить у данного пациента?

<question> Мужчина 60 лет, перенесший в прошлом инфаркт миокарда, обратился с жалобами на одышку и приступы удушья по ночам. При суточном мониторировании ЭКГ выявлены эпизоды безболевой ишемии миокарда, желудочковые пароксизмальные тахикардии. Развитие какого осложнения вероятнее у данного пациента?

<question> Мужчина 60 лет, перенесший в прошлом инфаркт миокарда, обратился с жалобами на одышку и приступы удушья по ночам. При суточном мониторировании ЭКГ выявлены эпизоды безболевой ишемии миокарда, желудочковые пароксизмальные тахикардии. В динамике во время подбора индивидуальной дозы варфарина до получения двух последовательных близких значений МНО в пределах целевого диапазона необходимо контролировать значение МНО каждые… .

<question> Больной 42 лет год назад стал отмечать одышку, тяжесть в правом подреберье. Затем присоединились приступы удушья в ночное время, отеки на голенях. 0бъективно: в нижних отделах легких - незвучные мелкопузырчатые хрипы. Расширение всех границ сердца, тоны сердца глухие. ЧСС – 90/мин. На верхушке - систолический шум. Ваш предварительный диагноз: